



UNIVERSITÀ  
DEGLI STUDI  
DI TERAMO



OSPEDALE VETERINARIO  
UNIVERSITARIO DIDATTICO FACOLTÀ MEDICINA VETERINARIA

# Le patologie prostatiche nella specie canina

Dott.ssa Roberta BUCCI, DVM, PhD Student

C.I. Clinica Ostetrica, Andrologia e Ginecologia Veterinaria

a.a. 2022-2023

## Cenni di anatomia e fisiologia



## ANATOMIA

### Prepuzio

- Membrana muco-cutanea che normalmente ricopre completamente il pene non eretto

### Pene

- *Bulbo*: aspetto globoso, azione meccanica durante l'accoppiamento
- *Pars longa*
- *Ossso del pene*

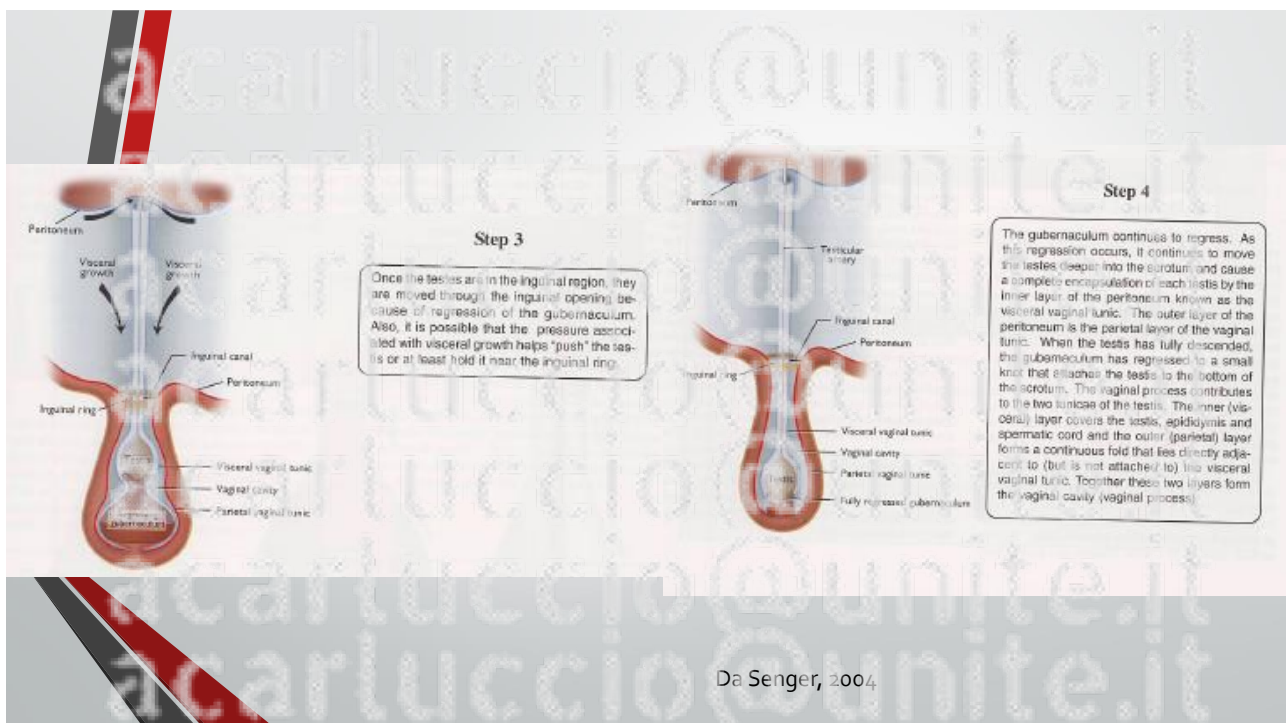
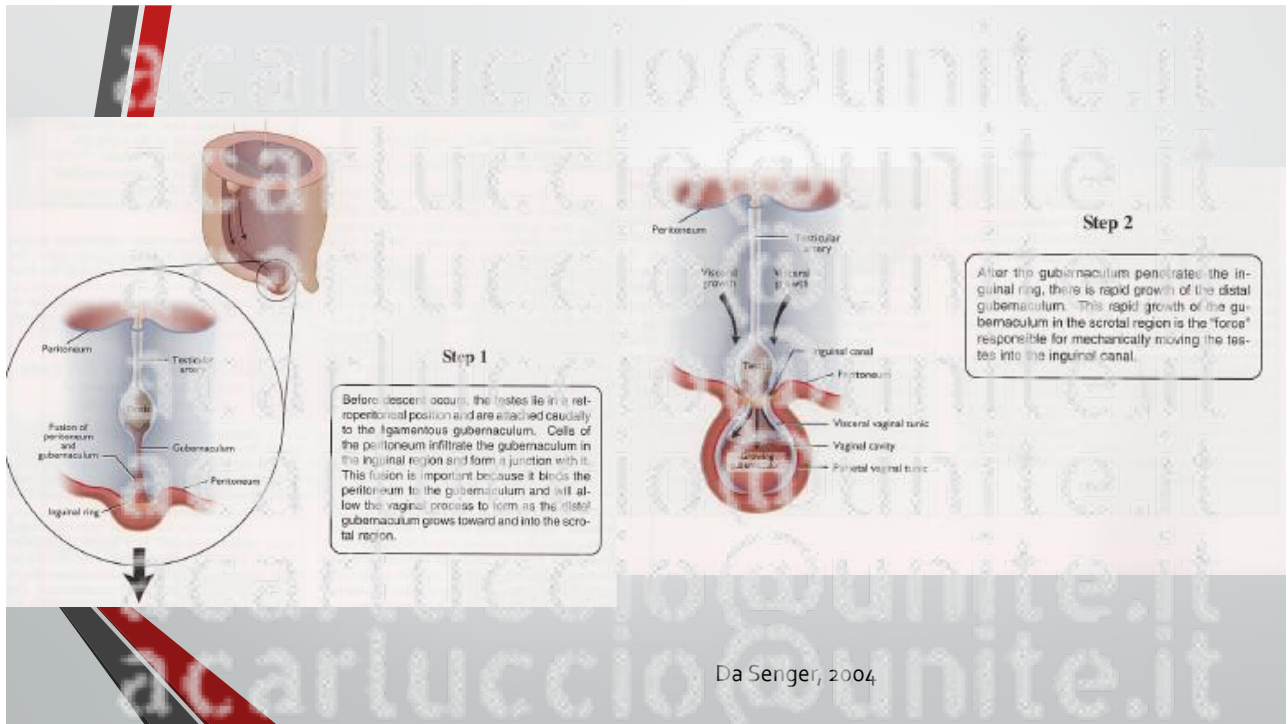


## ANATOMIA

### Testicoli

- Discesa: passaggio del canale inguinale al 4° giorno di vita, posizione scrotale al 35° giorno.
- Ovoidali, con asse lungo longitudinale
- Parenchima costituito da *tubuli seminiferi*
- Fisiologicamente presenti nello scroto







# ANATOMIA

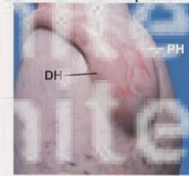
## Epididimo

- Strettamente arrotolato su se stesso
- Permette la maturazione degli spermatozoi (14 giorni nel cane)
- *Testa*: cranio laterale al bordo del testicolo
- *Corpo*: sulla faccia dorso laterale del testicolo
- *Coda*: sul polo dorso-caudale del testicolo

## Deferente

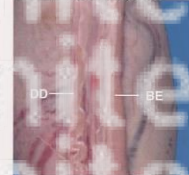
- Convoglia spz da epididimo ad uretra
- Passa in addome, cranialmente all'uretere e sbocca nell'uretra cranialmente alla ghiandola prostatica

**Head (Caput)**  
25-50 x 10<sup>6</sup> sperm



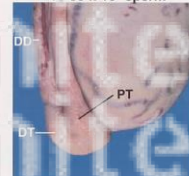
The head of the epididymis is subdivided into the proximal head (PH) and the distal head (DH). The proximal head reabsorbs a significant amount of rete fluid while the distal head secretes fluid into the lumen of the epididymal duct. Thus, concentration of sperm within the head of the epididymis increases and then decreases significantly.

**Body (Corpus)**  
8-25 x 10<sup>6</sup> sperm



The body of the epididymis (BE) lies parallel to the ductus deferens (DD). Concentrations of sperm throughout the body of the epididymis remain relatively constant.

**Tail (Cauda)**  
10-50 x 10<sup>6</sup> sperm



The tail of the epididymis consists of the proximal tail (PT) and the distal tail (DT). Sperm within the distal tail are eligible for ejaculation. Sperm in the proximal tail cannot be moved into an ejaculatory position following sexual stimulation. However, the sperm in the distal tail move through the ductus deferens (DD) and into the pelvic urethra during sexual stimulation.

# ANATOMIA

## Funicolo spermatico

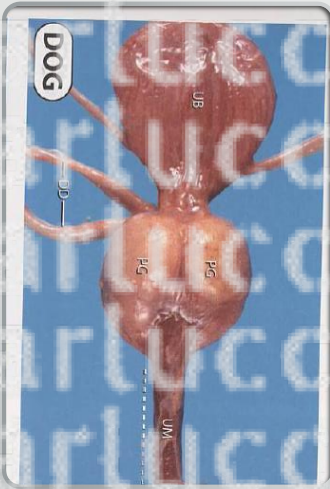
- va dal testicolo alla parete addominale
  - Dotto deferente
  - Muscolo cremastere
  - Arteria testicolare
  - Vena testicolare

## Canale inguinale

- Passaggio tra i muscoli della parete inguinale, permette il passaggio del funicolo spermatico
- Occasionalmente è abbastanza ampio da permettere il passaggio di organi dall'addome (ernia inguinale)



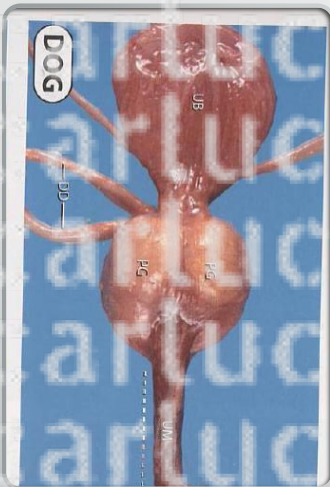




## ANATOMIA

### Ghiandola prostatica

- Unica ghiandola annessa al riproduttore nel cane maschio
- Struttura bilobata situata nell'insenatura pelvica
- Attraversata dall'uretra e (sul margine craniale) dai deferenti



## ANATOMIA

### Ghiandola prostatica

- Produce una secrezione chiara che è espulsa attraverso l'uretra e rappresenta la prima e la terza frazione dell'elaculato
- Il fluido prostatico è battericida
- Forma e posizione della ghiandola sono variabili
- Con l'avanzare dell'età aumenta di volume e si sposta verso l'addome

## ANATOMIA

### Uretra

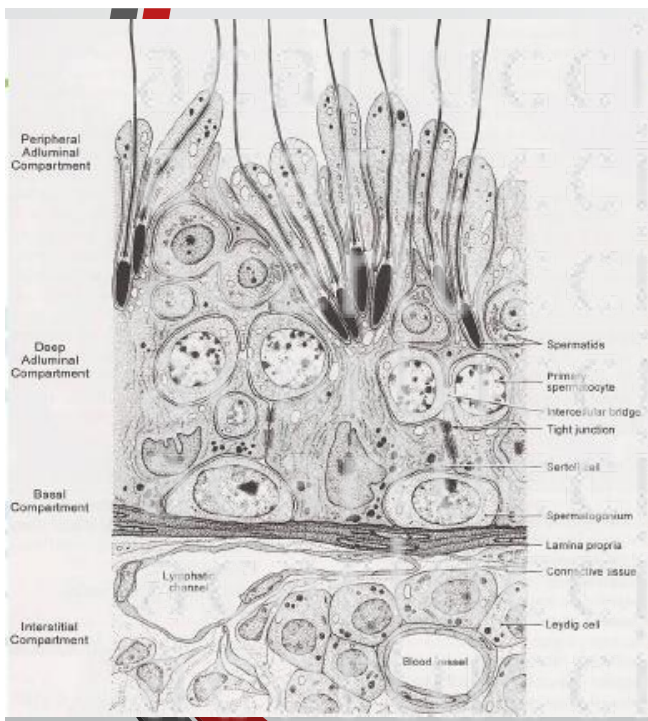
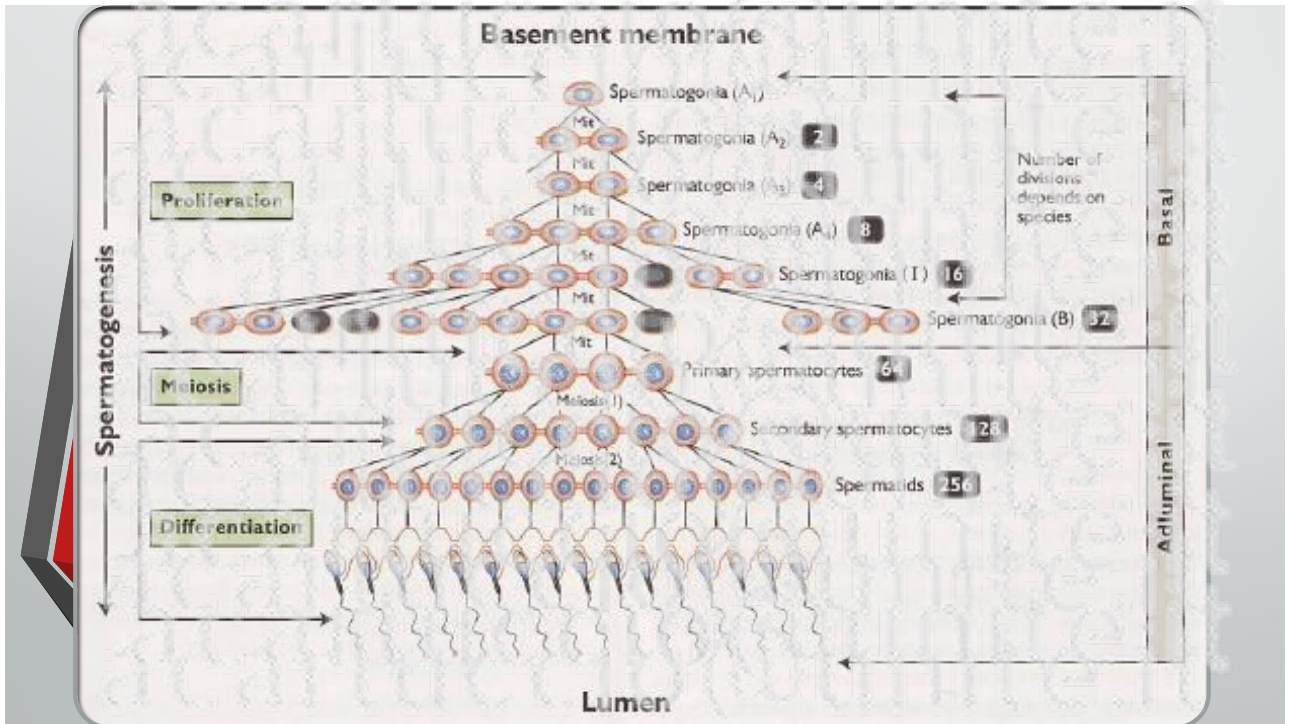
- Fa convergere sia il seme che l'urina verso la punta del pene
- Origina dal collo della vescica e viaggia in direzione caudale sul pavimento della pelvi attraversando la prostata
- A questo livello, i dotti deferenti sboccano sulla superficie dorsale dell'uretra
- L'uretra entra nel pene all'altezza dell'ischio e scorre tra la sua faccia caudo ventrale e l'osso del pene



## FISIOLOGIA- SPERMATOGENESI

- Avviene nei *tubuli seminiferi*
- Inizia intorno al 4° mese di vita, ma i primi spermatozoi appaiono nell'eiaculato a 10-12 mesi
- Le *cellule del Sertoli* regolano la metamorfosi da spermatidi a spermatozoi
- La posizione extra-addominale dei testicoli ed il muscolo cremastere mantengono la temperatura adatta
- La maturazione avviene durante il passaggio nell'epididimo (circa 2 settimane)
- Il processo completo, da spermatogonio a spermatozoo maturo, dura 8 settimane





Available online at [www.sciencedirect.com](http://www.sciencedirect.com)

ScienceDirect

Theriogenology 73 (2010) 208–214

Theriogenology

[www.theriojournal.com](http://www.theriojournal.com)

## Cytologic study of normal canine testis

M. Santos<sup>a,\*</sup>, R. Marcos<sup>b</sup>, M. Caniatti<sup>b</sup>

<sup>a</sup>Instituto de Biomedical Sciences of Abel Salazar, University of Porto, ICBAS-UP, Porto, Portugal

<sup>b</sup>Dipartimento di Patologia Animale, Igiene e Sanità Pubblica - Sezione di Anatomia Patologica

Veterinaria e Patologia Aviare, Facoltà di Medicina Veterinaria, Milano, Italy

Received 16 February 2009; received in revised form 30 July 2009; accepted 31 July 2009

Table 1

Images and schematic draw of the cells of the canine testis (details on the morphology are described in the text).

### Leydig cell



### Spermatogonia



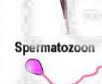### Spermatocyte I



### Early spermatid



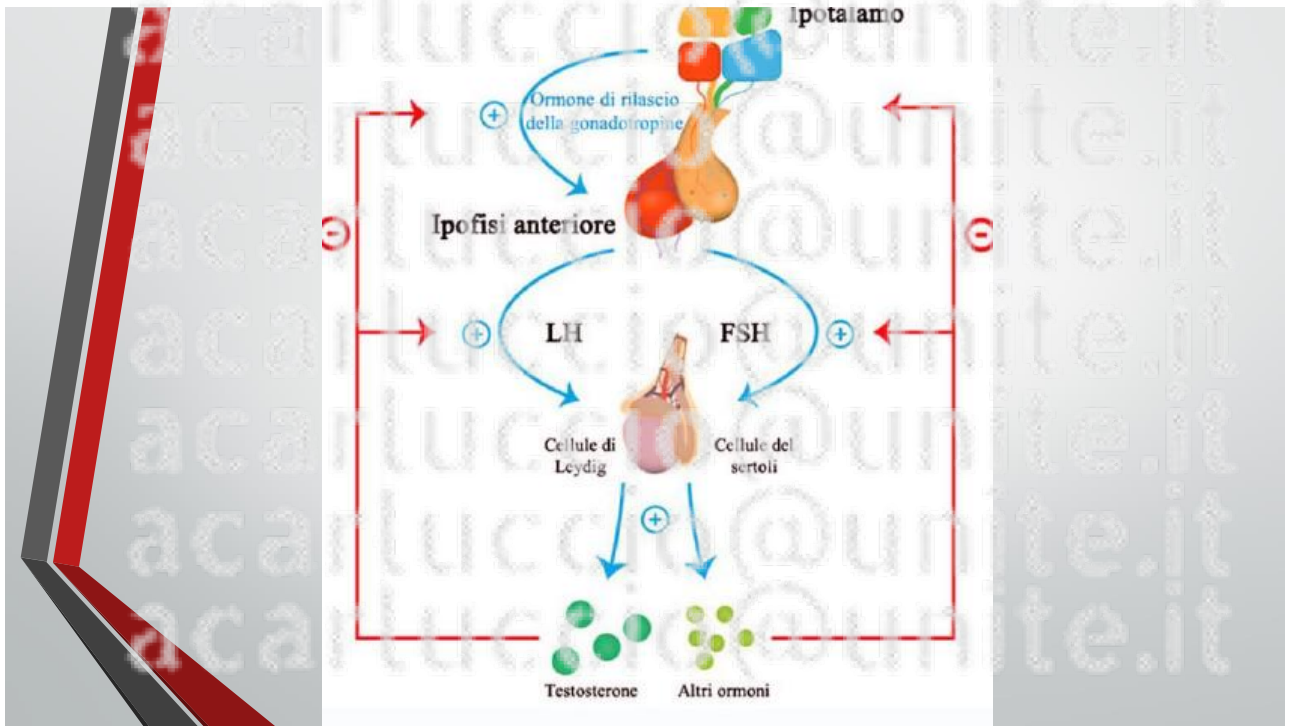
### Late spermatid



### Spermatozoon







## ENDOCRINOLOGIA

### Ipotalamo

- GnRH
- Favorisce il rilascio di FSH ed LH

### Adenoipofisi

- FSH
  - Stimola processi della spermatogenesi
  - No pulsatilità
- LH
  - Stimola la produzione di androgeni

## ENDOCRINOLOGIA

### Cellule del Leydig


- Testosterone
  - Sviluppo dei caratteri sessuali secondari
  - 0,5- 5 ng/ml in cani interi, con fluttuazioni circadiane
  - 200 pg/ml nei castrati

### Cellule del Sertoli

- Androgen Binding Protein (ABP)
  - Favoriscono il reuptake del testosterone per mantenere alta la concentrazione intratesticolare
- Inibina
  - Feedback negativo su adenoipofisi
- **CONVERSIONE DEL TESTOSTERONE NELLA FORMA ATTIVA (DIIDROTESTOSTERONE - DHT)**

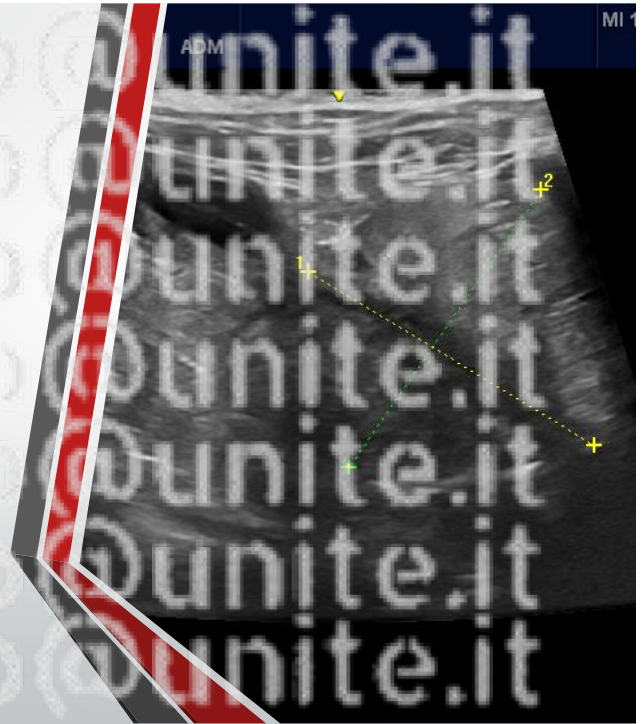## Patologie andrologiche

- Patologie prostatiche
- Patologie testicolari
- Patologie peniene



## Patologie prostatiche

- Iperplasia prostatica benigna (45-55%)
- Prostatite (28-38%)
- Cisti prostatiche (15%)
- Ascessi prostatici
- Metaplasia squamosa (5%)
- Neoplasie (2-3%)



## Iter diagnostico

- Segnalamento/Anamnesi
- EOG - EOP
- Esame radiografico
- Esame ecografico
- Dosaggio ormonale
- Citologia prostatica
- Batteriologia con antibiogramma





## Anamnesi e visita clinica

- Palpazione transrettale
  - Posizione e simmetria
  - Consistenza
  - Dolorabilità
  - Limiti



## Diagnostica collaterale



### Esame radiografico

Scarsamente significativo  
Posizione e dimensioni



### Esami ematici

Ematobiochimico  
Dosaggio della CPSE

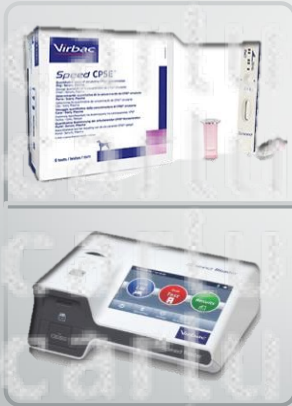## Canine Prostatic Specific Esterase (CPSE)

- La più abbondante proteina del plasma seminale
- Prodotta dalla prostata
- Lega ioni zinco
- Lega solo gli spermatozoi eiaculati

## Canine Prostatic Specific Esterase (CPSE)

- Identifica precocemente i cani affetti da alterazioni prostatiche
- Cut off 52.3 ng/ml
- Va correlata al volume prostatico
- Non è correlata all'età del paziente ma alla salute prostatica
- Altamente sensibile
- Poco specifico
- Concentrazione ematica aumentata dopo eiaculazione

## Canine Prostatic Specific Esterase (CPSE)



- Consigliato come test di screening in tutti i soggetti adulti e riproduttori
- Controllo dopo terapia
- Disponibile kit ambulatoriale

Esame  
ecografico

---

Sonda lineare o microconvex

---

Decubito laterale o quadrupedale

---

Non necessaria sedazione

---

Scansione trasversale e  
longitudinale



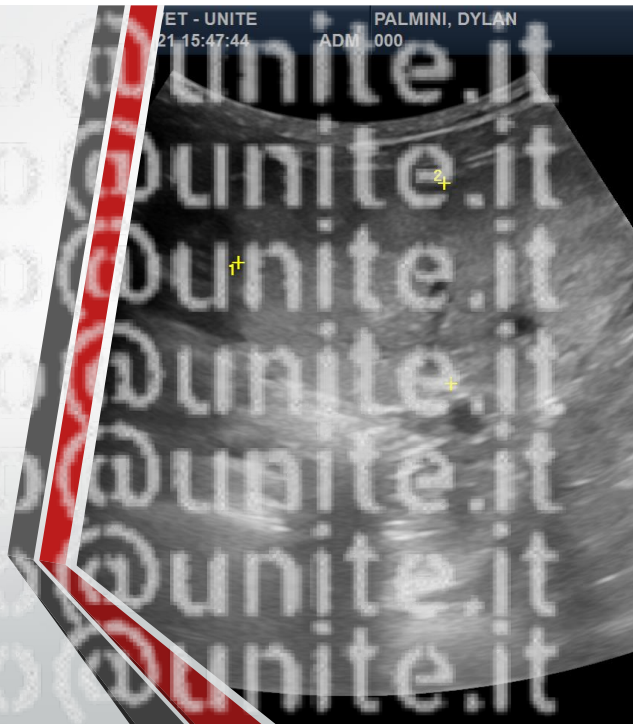


## Iperplasia prostatica benigna (IPB)

- Condizione parafisiologica
  - Oltre il 40% dell'aspettativa di vita
- Dipendente dal diidrotestosterone (DHT)
  - Trofismo prostatico
- Aumento di volume eccentrico
  - Prevalentemente a carico dei lobi dorsali
  - Iperplasia ed ipertrofia delle cellule epiteliali
  - Compressione del retto
- Aumento vascolarizzazione

## Iperplasia prostatica benigna (IPB)

- Sintomatologia
  - Generalmente asintomatica
  - Tenesmo
  - Feci «a tagliatella»
  - Perdite sierosematiche a fine minzione
  - Stranguria
  - Contaminazione ematica dell'eiaculato
  - Ipofertilità




## Algoritmo diagnostico

- Raccolta anamnestica
- Visita clinica
- Esame ecografico – calcolo del volume prostatico
- Dosaggio della CPSE

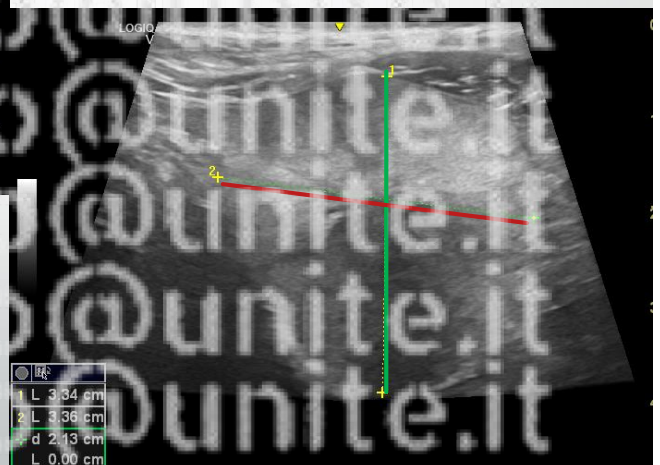


## Calcolo del volume prostatico

- Volume reale ( da Ruel et al., 1998)
  - $\text{Altezza} \times \text{Larghezza} \times \text{Profondità} \times 0.523 = \text{Vol. in cm}^3$
- Volume atteso ( da Sannamwong et al., 2012)
  - $0.33 \times \text{Peso Corporeo} + 3.28 = \text{Vol. in cm}^3$
- *Vratio* (da Melandri et al., 2021)
  - Rapporto tra volume reale e volume atteso



ALTEZZA (H)  
LARGHEZZA (W)  
PROFONDITÀ (L)





## Algoritmo diagnostico

### Sospetto di patologia

- $V_{ratio}$  maggiore di 1.5
- CPSE > 50 ng/ml
- Alterazioni ecografiche
- No segni clinici
- Inizio trattamenti preventivi

### Certeza di patologia

- $V_{ratio}$  maggiore di 2.5
- CPSE > 90 ng/ml
- Alterazioni ecografiche
- Segni clinici
- Trattamento terapeutico

## Terapia

---

Integratori con Zinco, acidi grassi ed antiossidanti

---

Inibitori della  $5\alpha$ -reduttasi (Finasteride)

---

Competitori recettoriali del DHT (Osaterone Acetato)

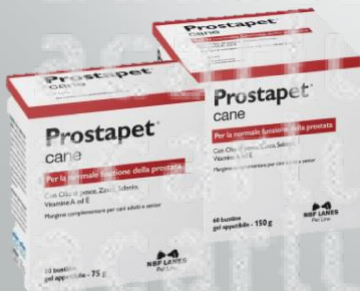---

Soppressione dell'attività riproduttiva

---

Castrazione?

## Integratori



- Zinco
  - Inibisce l'attività della 5 $\alpha$  reduttasi e contrasta il legame recettoriale del DHT
  - Protegge la parete cellulare
  - Presente in elevate concentrazioni nel liquido seminale
- Acidi grassi
  - Effetto antinfiammatorio
- Antiossidanti
  - Lo stress ossidativo aggrava i quadri di IPB
- Cicli di terapia di 60-90 giorni

## Inibitori della 5 $\alpha$ -reduttasi

- Impediscono la conversione del testosterone nella sua forma biologicamente attiva
- Il testosterone, inattivo, non lega i recettori prostatici del DHT
- Riduzione del volume prostatico
- Aumento delle concentrazioni ematiche di testosterone

## Inibitori della 5 $\alpha$ -reduttasi

- Non è commercializzato un farmaco veterinario
  - Uso in deroga, attenzione alla «cascata del farmaco»
- Protocolli lunghi
  - Scarsa compliance del proprietario
- Non altera libido e fertilità

## Inibitori della 5 $\alpha$ -reduttasi

- Finasteride
  - 0.25 mg/kg die x 30 gg
  - 0.125 mg/kg die x 30 gg
  - 0.25 mg/kg q48h x 30 gg
  - 0.25 mg/kg q72 h x 30 gg
  - 0.25 mg/kg ogni 7 giorni x 30 gg





## Osaterone acetato

- Competitore recettoriale ad alta affinità del DHT
- Azione mirata a livello prostatico
- Inibisce l'azione biologica del DHT
- Riduce il numero di recettori del DHT
- Riduzione del volume prostatico in 15 giorni

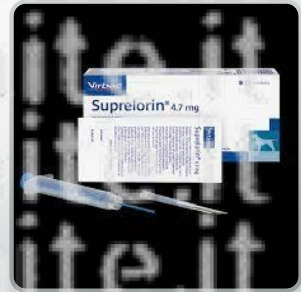## Osaterone acetato

- Trattamento breve
  - 0.25-0.5 mg/kg die PO x 7 giorni
- Blocco recettoriale fino a 6 mesi
- Riduzione dei segni clinici fino ad 1 anno dopo il trattamento
- Non altera libido e fertilità
  - Riduzione del volume della 3° frazione



## Inibizione dell'attività riproduttiva

- Secondariamente a trattamento mirato
- Agonisti del GnRH ( Deslorelin)
  - Inibizione dell'asse ipotalamo-ipofisi-gonadi
  - Ridotta concentrazione di testosterone
- Infertilità TEMPORANEA
- Attenzione all'effetto Flare up



## E la castrazione?

- Soggetti di elevato valore genetico
- Effetti deleteri sulla sfera comportamentale
- È un intervento chirurgico



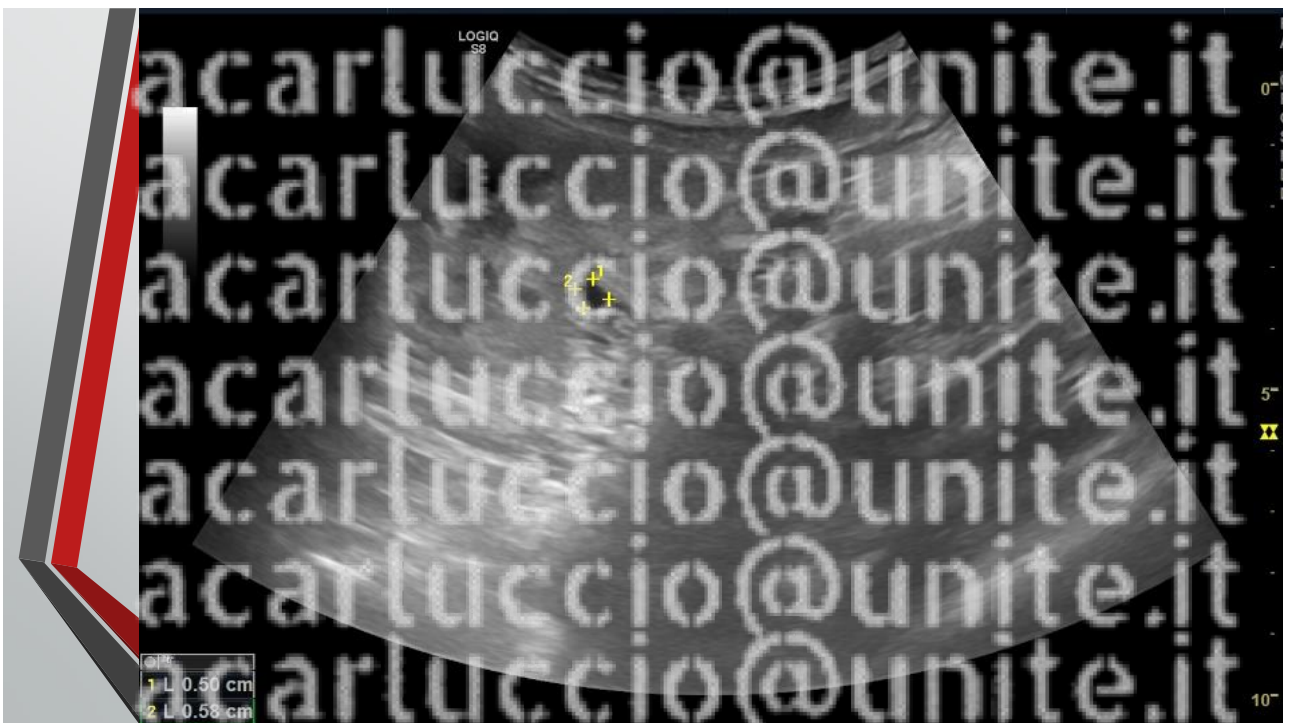
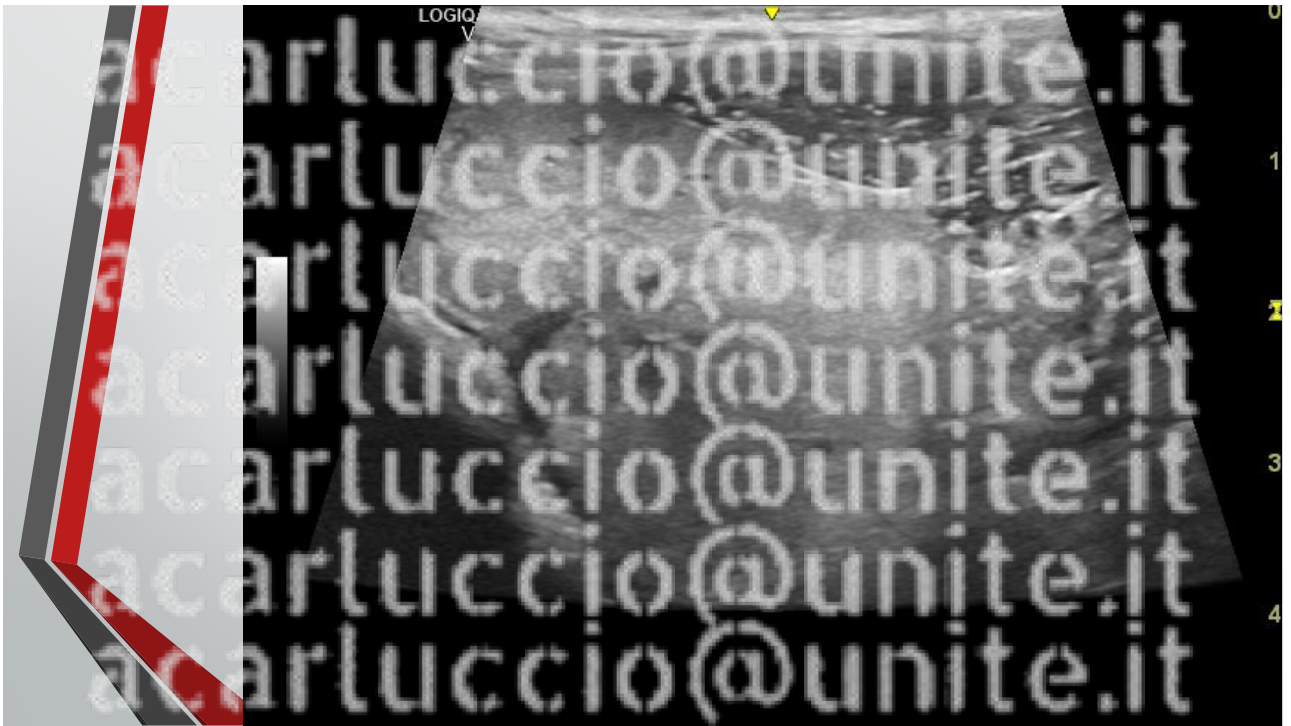
## Cisti prostatiche


- Singole di grandi dimensioni o multiple
- Rischio infezione (Ascessi)
- In corso di IPB sono determinate da occlusione dei dotti
- Risentono poco della stimolazione del DHT

## Cisti prostatiche

- Trattamento medico per cisti di piccole dimensioni
  - Se associate a IPB
- Aspirazione trans cutanea
- Alcolizzazione (1,5 ml alcool + acqua distillata)
- Trattamento chirurgico per cisti superiori a 1- 2 cm
  - Omentalizzazione
  - Prostatectomia parziale







## Caso clinico

### Caso clinico

#### Segnalamento


- Pastore tedesco da lavoro
- 3 aa, MI
- 39 kg
- Unità cinofile

#### Anamnesi riproduttiva

- Nessun accoppiamento
- Pregressa ematuria
  - Diagnosi di cisti prostatica
  - Amoxiclav x 15 gg
  - Osaterone acetato x 7 gg

## Visita clinica

- EOP nella norma
- EOG nella norma
  - Alla palpazione transrettale si rileva una asimmetria della prostata con lobo destro aumentato di volume e teso
- CPSE nella norma
- Urinocultura negativa






## Follow up

- Riportato a visita dopo qualche mese per abbattimento
- Ematobiochimico
- Esame ecografico
- Rx con mezzo di contrasto

ESAME	Valore	Un.mis.	Range di riferimento
AST	27	U/l	20 ... 42
ALT	25	U/l	20 ... 55
CK	140	U/l	50 ... 290
Fosfatasi alcalina	22	U/l	42 ... 180
Creatinina	4.70	mg/dl	0.65 ... 1.35
Urea	296.00	mg/dl	18 ... 55
Glucosio	104	mg/dl	70 ... 125
Bilirubina Totale	0.15	mg/dl	0.07 ... 0.34
Trigliceridi	33	mg/dl	30 ... 120
Colesterolo Totale	214	mg/dl	140 ... 350
GGT	5.1	U/l	0 ... 5.3
Amilasi	314	U/l	340 ... 980
Lipasi	123	U/l	70 ... 700
Proteine totali	4.60	g/dl	5.60 ... 7.90
Albumina	2.30	g/dl	2.80 ... 3.70
Calcio	9.0	mg/dl	9.0 ... 11.8
Fosforo	6.50	mg/dl	2.6 ... 4.90
Sodio	141	mEq/l	143 ... 154
Potassio	3.8	mEq/l	3.9 ... 5.3
Cloro	104.0	mEq/l	108.0 ... 118.0
Magnesio	3.30	mg/dl	1.60 ... 3.20
Fe ++	47	µg/dl	50 ... 230
UDB	150	µg/dl	120 ... 350
C-Reac-Prot	3.20	mg/dl	0 ... 0.5

Esame urine: Stafilococco



Cosa fareste??



## Trattamento e decorso

- Diagnosi di ascesso prostatico (sospetta contaminazione urinaria della cisti)
- Chirurgia con omentalizzazione
- Terapia antibiotica con fluorochinoloni
- Ricovero e stabilizzazione per AKI
- Remissione dei sintomi ma riformazione della cisti
- Controlli periodici
- Prostatectomia parziale??

## Cisti paraprostatiche

- «da ritenzione»
- Contenuto da sterile a purulento (per sovrainfezioni)
- Poco frequente (2,6-5,3%)
- Eziologia:
  - sviluppo anomalo delle vestigia dei canali di Muller
  - ritenzione di secrezioni prostatiche, per ostruzione dei condotti prostatici con diffusione anomala attraverso la capsula




## Cisti paraprostatiche

- Spesso associate a tumori della prostata o prostatiti croniche
- Possibili su tutto il perimetro prostatico
- Prevalenti su parte cranio-dorsale, adese tramite peduncolo
- Possono estendersi in cavità pelvica
- Parete spessa, liscia e regolare

## cisti paraprostatiche

- Ecografia:
  - Strutture ovoidali
  - Contenuto ipo/anecogeno
  - Peduncolo spesso visibile
  - Contenuto ecogeno in presenza di sangue, pus o fibrina
  - Presenza di setti iperecogeni
  - Cisti grandi in cavità pelvica possono essere confuse con vescica, utilizzare sonde ad alta frequenza per distinguere le caratteristiche delle pareti: la parete delle cisti è sottile e iperecogena



## Prostatite

- Infiammazione/infezione del parenchima prostatico
- Contaminazione ascendente da flora uretrale
- Diffusione ematogena
- Conseguenza di orchiti/epididimiti
- Conseguenza di peritonite

## Prostatite

- Infezioni da singolo microorganismo
- Batteri aerobi
- *E. Coli*
- *Mycoplasma sp.*

## Prostatite acuta

- Febbre
- Dolorabilità
- Zoppia
- Riduzione della barriera emato-prostatica
- Aspetto ecografico ipoecogeno ma omogeneo (NB ascessi)



## Prostatite cronica

- Scarsa sintomatologia
- Acidificazione pH del liquido prostatico
- Alterazione dello spermogramma
  - Motilità e morfologia
- ispessimento della barriera emato-prostatica
- Aspetto ecografico disomogeneo ed iperecogeno

## Diagnosi

- Anamnesi e visita clinica
- Esame ecografico
- Batteriologia del liquido prostatico
  - Raccolta seme (difficile)
  - Massaggio prostatico in sedazione
- Urinocultura
- Agoaspirato per citologia e batteriologia

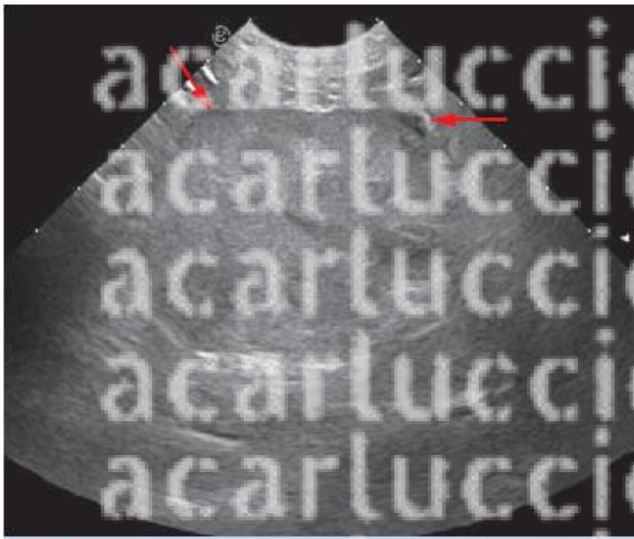
CHIEDERE RICERCA SPECIFICA  
AL LABORATORIO

## Terapia

- Antibiotici liposolubili, basso legame con proteine plasmatiche ed elevato pKa
- FLUOROCHINOLONI E MACROLIDI
  - Passano la barriera emato-prostatica
  - Utili anche nelle forme croniche
- 4-6 settimane
- Terapia di supporto
  - Ostaterone acetato/finasteride/castrazione
  - Integratori

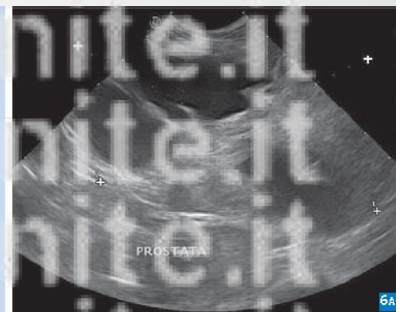
## Ascesso prostatico

- Stesso iter diagnostico della prostatite
- Trattamento per IPB associato ad antibiotico
- Terapie di supporto in caso di AKI
- Drenaggio percutaneo o chirurgico
- Omentalizzazione

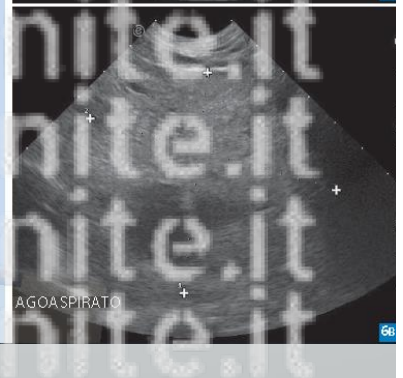

**Foto 5.** Prostatite in un Pastore tedesco di 2 anni: contorni irregolari della ghiandola, parenchima eterogeneo (aree ipoecogene e iperecogene), contorno ipoecogeno periprostatico secondario all'infiammazione (freccie) (foto Chv Atlanta).

**Foto 6A.** Forte sospetto di ascesso prostatico in un Pastore della Baude di 9 anni e mezzo, sottoposto a visita per ipertermia e disuria: prostatomegalia, cavità a contenuto liquido di notevoli dimensioni (foto Chv Atlanta).



**Foto 6B.** Medesimo cane della foto 6A dopo agoaspirato ecoguidato. Si trattava di un ascesso prostatico. L'aspirazione del contenuto ha permesso una rapida regressione dei sintomi. (foto Chv Atlanta).



## Neoplasie prostatiche

- Maligne (carcinoma)
- Prostatectomia??
  - Momento della diagnosi (IMPORTANZA DELLO SCREENING)
  - La prostatectomia totale provoca complicanze quali incontinenza urinaria e fecale
- La castrazione non è utile
- Chemioterapia per rallentare il decorso
- FANS per prolungare la sopravvivenza di qualche settimana/mese
  - (piroxicam 0,3 mg/kg TID – carprofen)



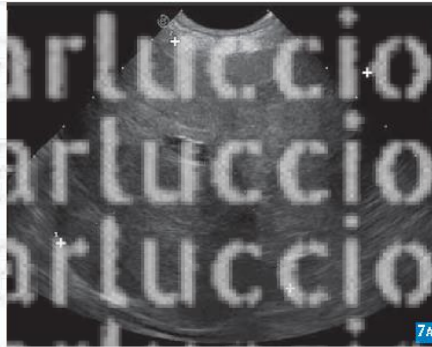## Neoplasie

- Ecografia:
  - Prostata ipertrofica
  - Forma irregolare
  - Parenchima eterogeneo con aree iperecogene localizzate o di notevoli dimensioni e scarsamente delimitate
  - Lesioni ipo/anecogene con contorni più o meno definiti: zone di necrosi, ascessualizzazione emorragie o cisti
  - Possibili mineralizzazioni iperecogene con cono d'ombra

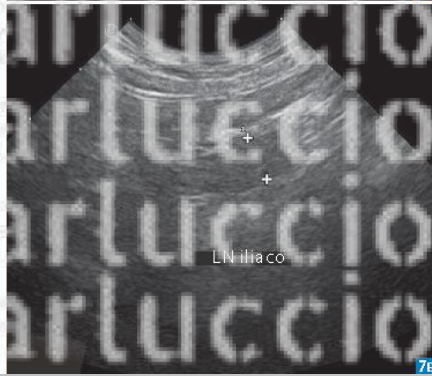## Neoplasie

- Diagnosi differenziale con prostatite e IPB:
  - Biopsia o ago aspirato eco guidati
  - Adenomegalia locoregionale iliaca e lobare marcata
  - Interruzione della capsula prostatica, con estensione del tumore ai tessuti circostanti
  - Invasione tessutale nell'uretra o nel collo della vescica

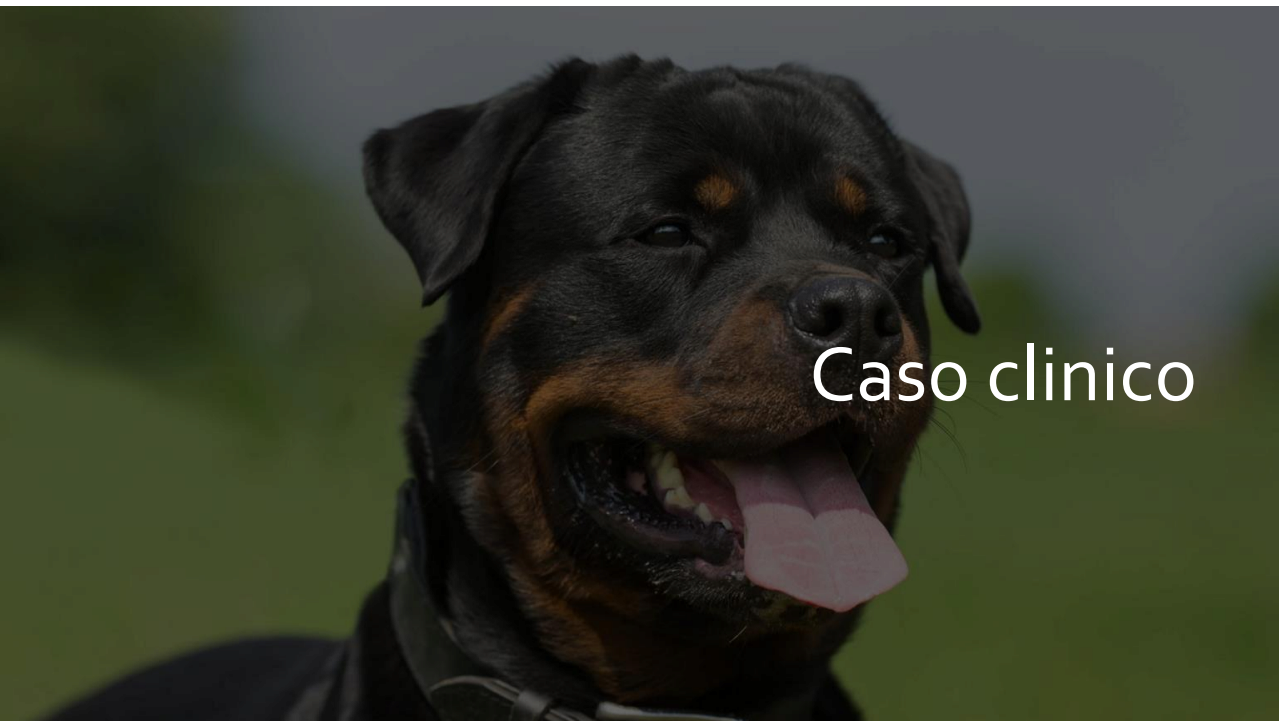
**Foto 7a.** Notevole prostatomegalia in un Carlino: parenchima prostatico eterogeneo (aree ipoecogene e iperecogene, cisti). Elevato sospetto di tumore (foto Chv Atlanta).



**Foto 7b.** Medesimo cane della foto 7a. Linfonodo (LN) iliaco mediale che drena la prostata: linfonodo omogeneo, di dimensioni leggermente aumentate e di forma normale. Le biopsie prostatiche ecoguidate mostrano l'evoluzione di una prostatite cronica (foto Chv Atlanta).



**Foto 8.** Sezione longitudinale prostatica in un Bovaro del Bernese castrato, di 10 anni: per un cane castrato, le dimensioni della prostata sono eccessive. La presenza di mineralizzazioni (frecche) è associata a un tumore. L'agoaspirato ecoguidato conferma il sospetto di carcinoma (foto Chv Atlanta).



Caso clinico

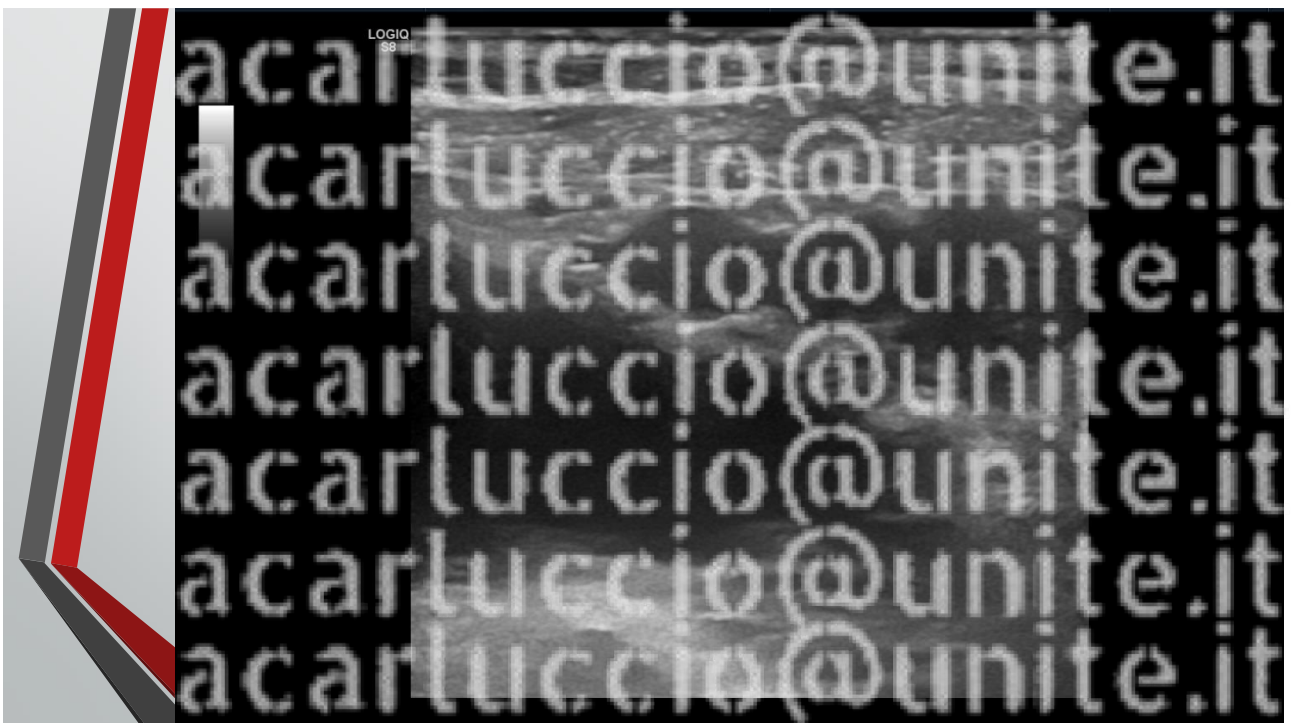
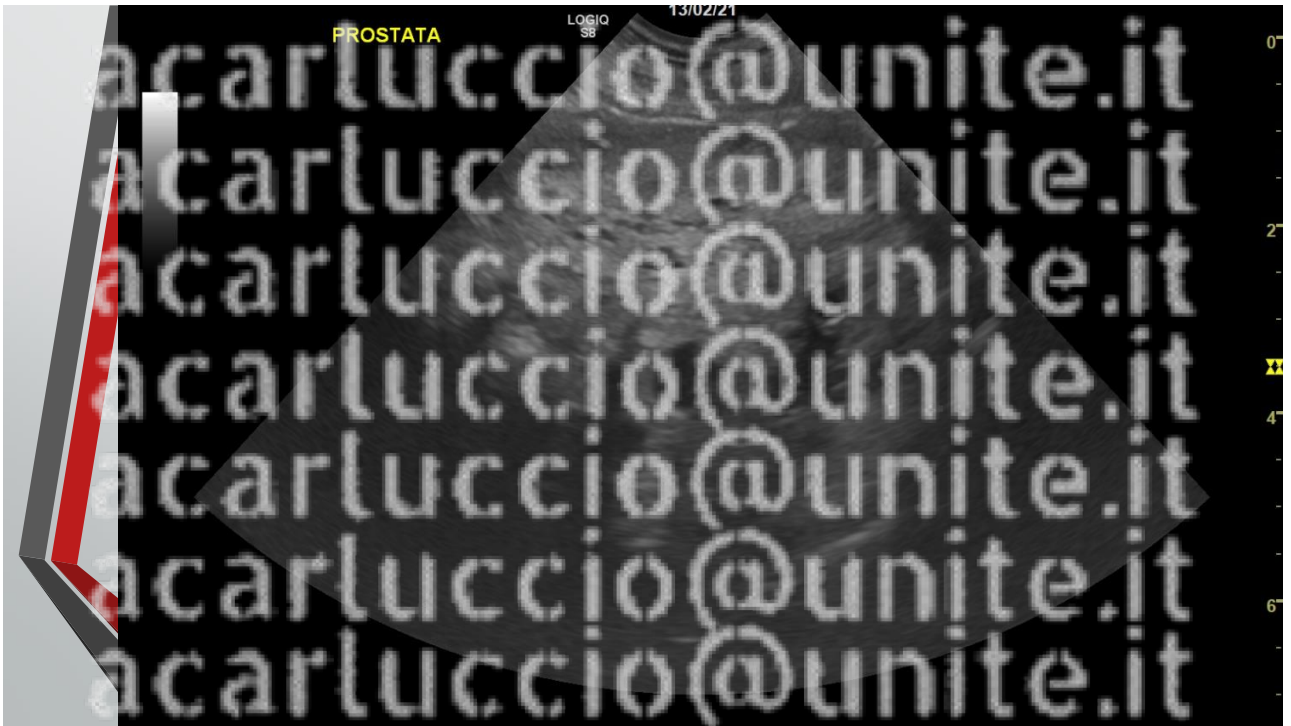
## Segnalamento e anamnesi

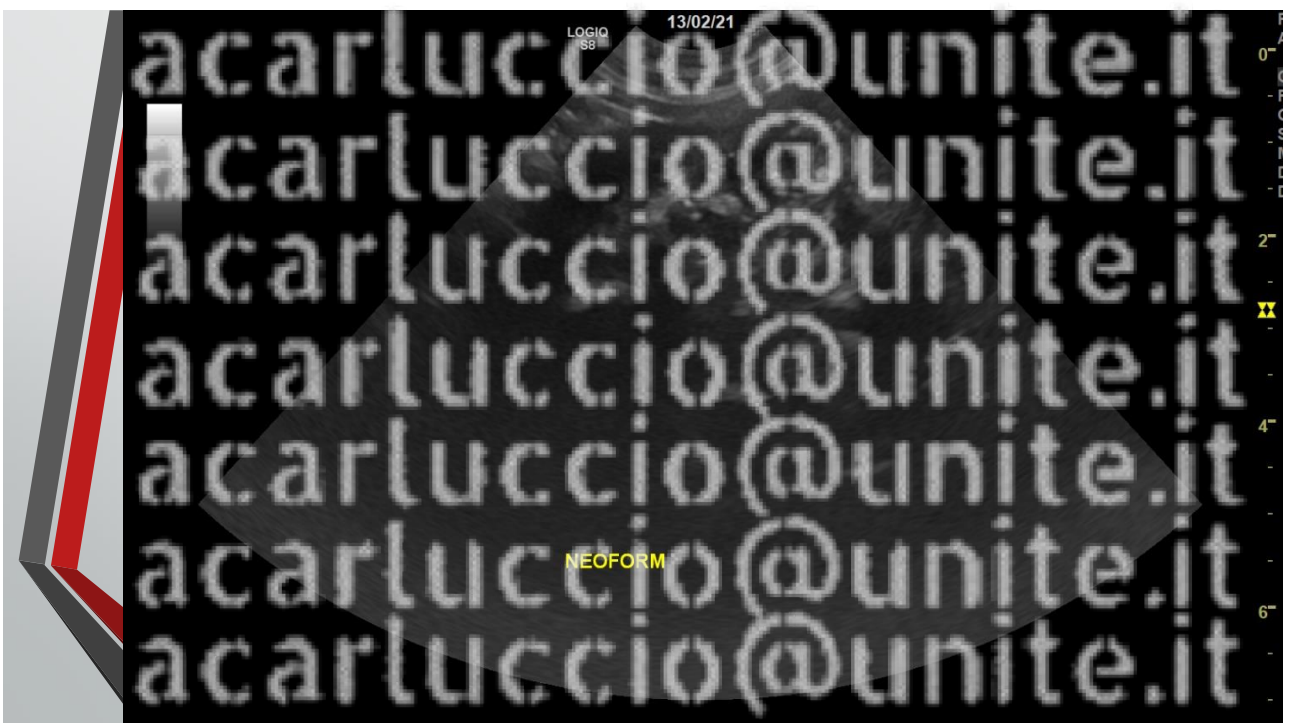
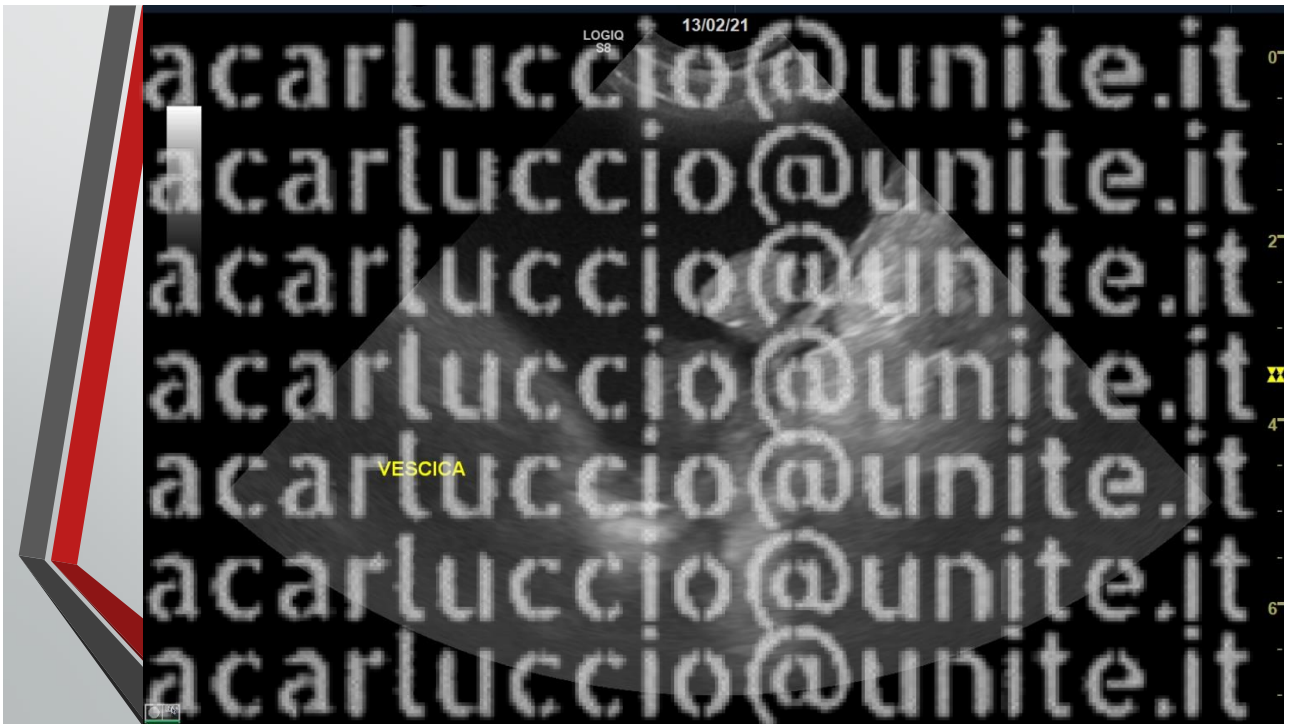
- Cane, maschio intero, Rottweiler, 11 anni
- PU/PD e affaticamento
- In terapia per insufficienza renale
- Ematuria
- dimagrimento

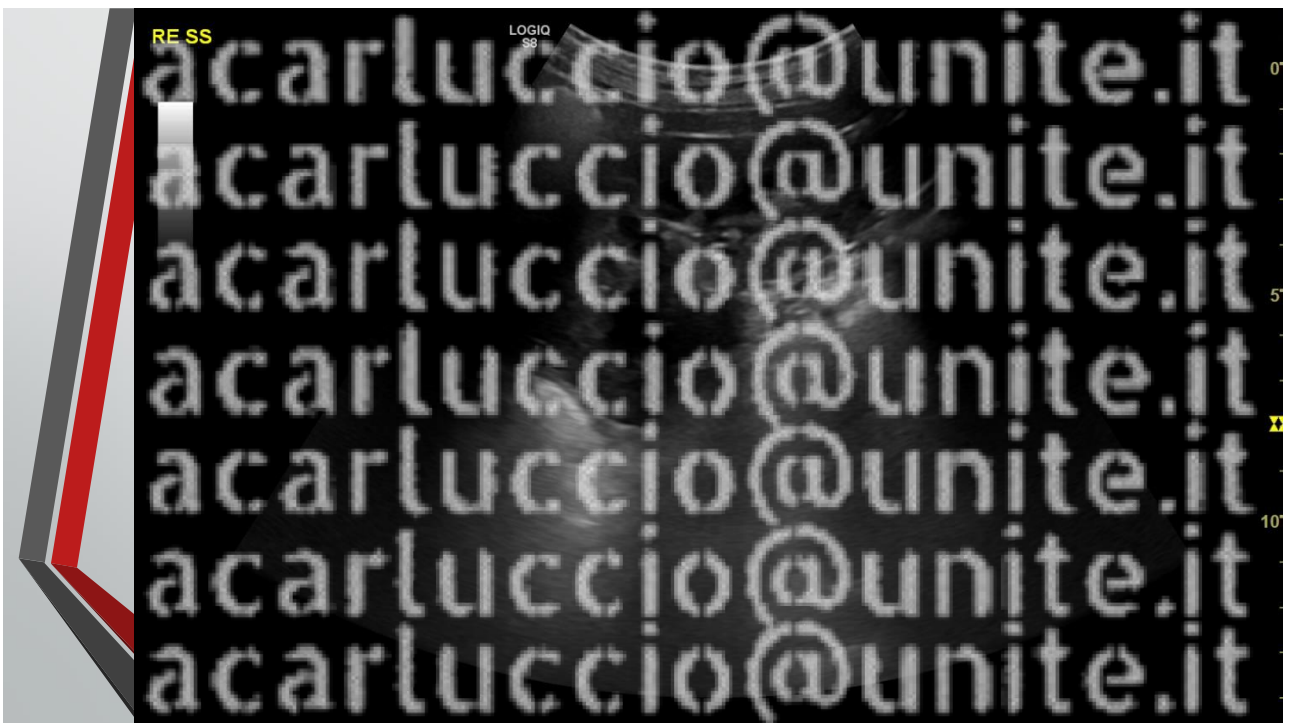
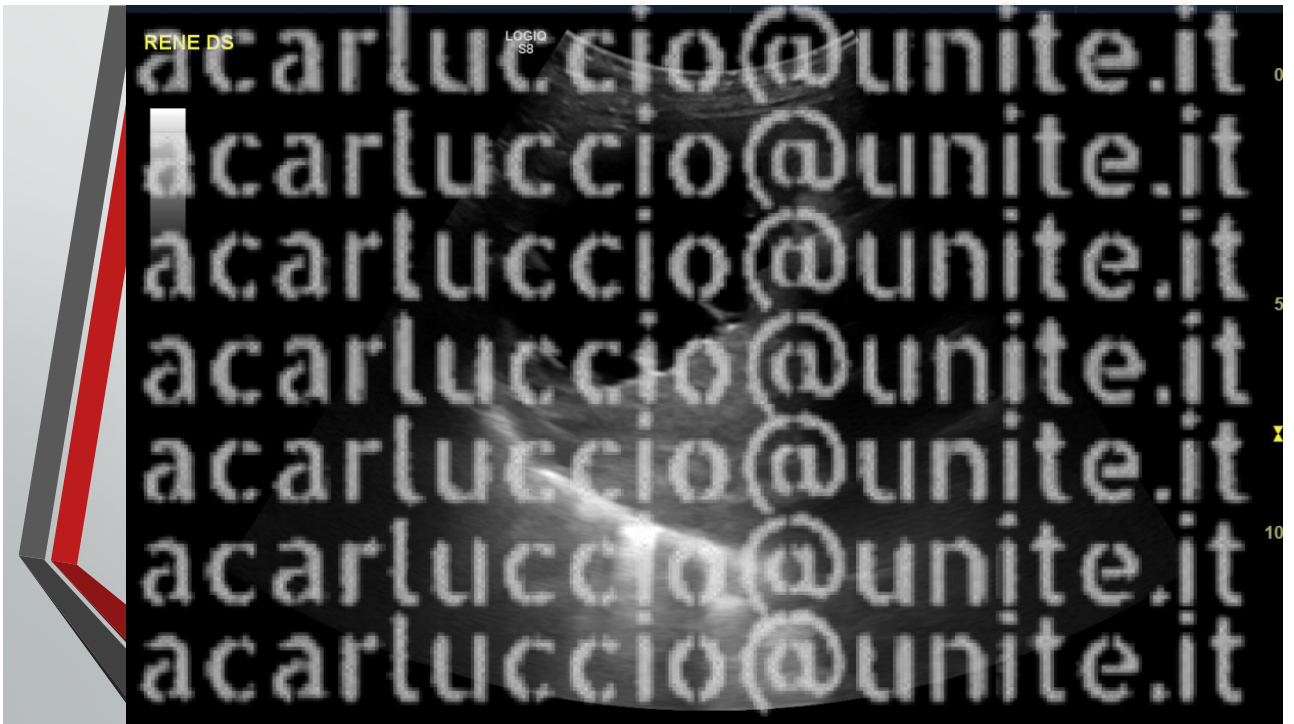## Visita clinica

- BCS 4/9
- Sensorio normale
- Linfadenomegalia poplitei
- Addome teso, effetto massa, dolorabilità alla palpazione
- Aumento di volume e consistenza del testicolo destro

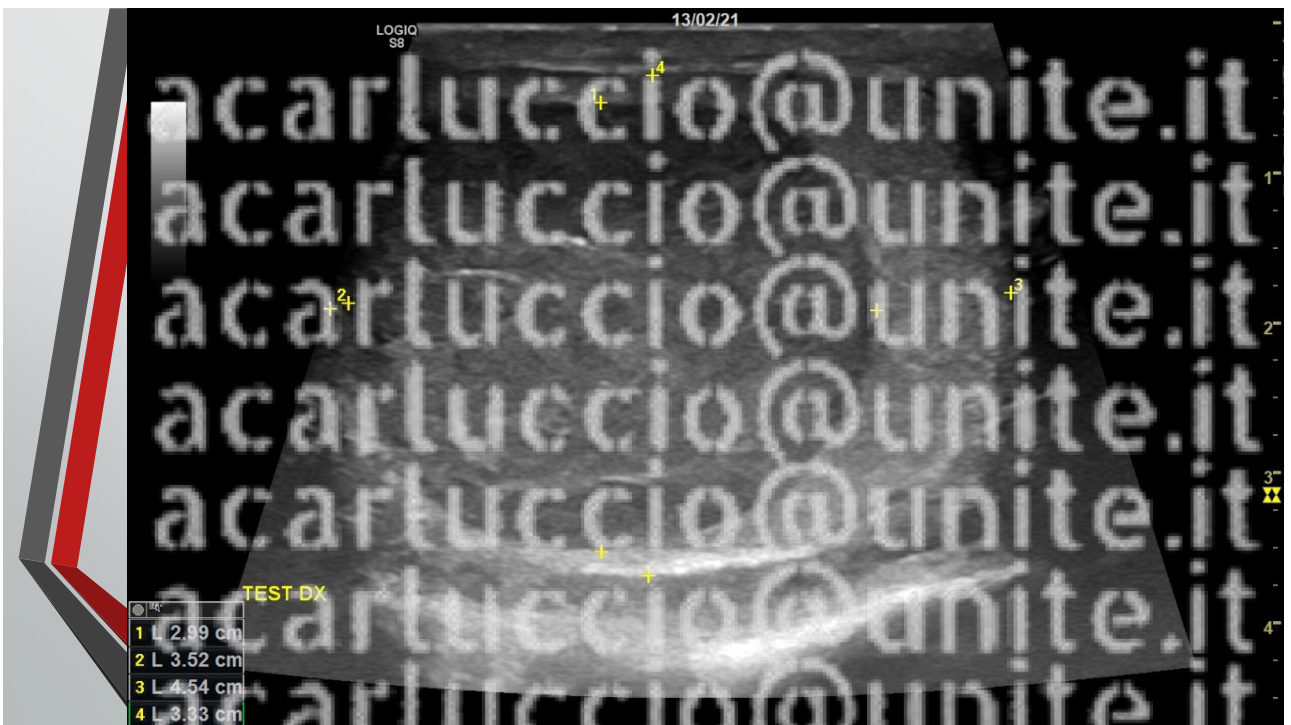













Cosa fareste??

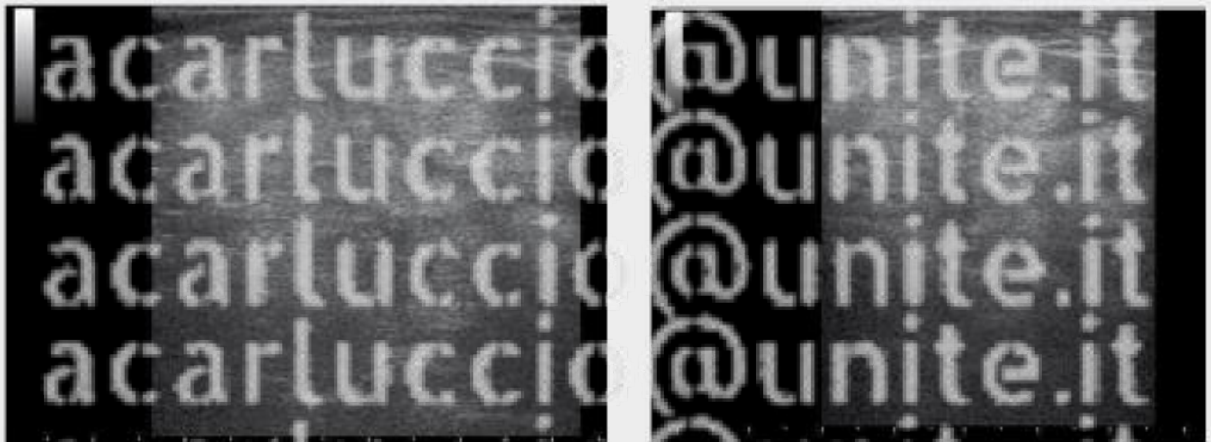


## Diagnosi e decorso

- Neoplasia prostatica maligna (adenocarcinoma?)
- Metastasi vescicali e polmonari
- Linfonodi coinvolti
- Idronefosi
- Terapie palliative (Piroxicam, evexia, altadol)
- Eutanasia 3 settimane dopo la diagnosi

## Metaplasia squamosa

- Alterazioni aspecifiche del parenchima prostatico
  - Aumento di volume
  - Iperecogenicità
  - Microcisti
  - Parenchima disomogeneo
- Ago aspirato diagnostico
- Indagare in corso di sindrome da femminilizzazione (Sertolioma)





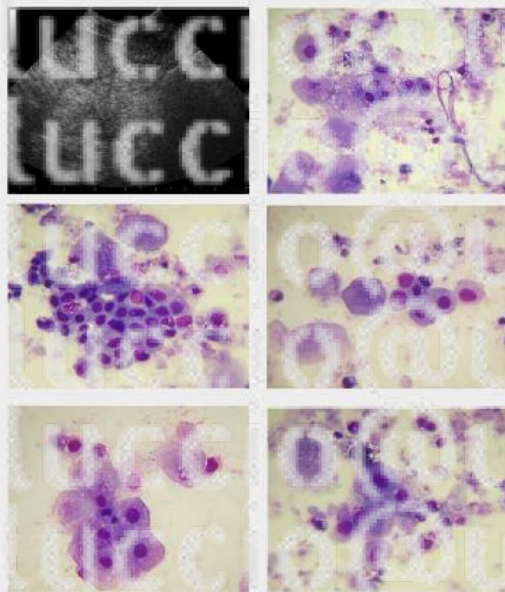


Fig. 1. Cane, metaplasia squamosa prostatica; l'aspetto ecografico può tranquillamente essere messo in relazione ad uno stato di semplice iperplasia iperdinata del parenchima a moderata disomogeneità; questo soggetto mostrava i segni di una sindrome da femminilizzazione ed era portatore di un tumore testicolare secretorio estrinseci (il papillo delle cellule del Sertoli); questo è il motivo per il quale si è indagato citologicamente il prostatico. La citologia confermava una evidente trasformazione squamosa dell'epitelio prostatico.

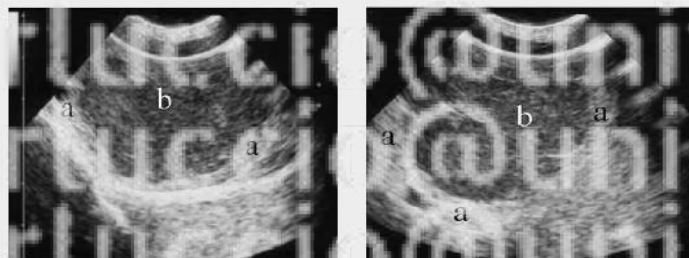


Fig. 3. Cane, tumore delle cellule del Sertoli; b = sertolioma; a = tessuto testicolare residuo


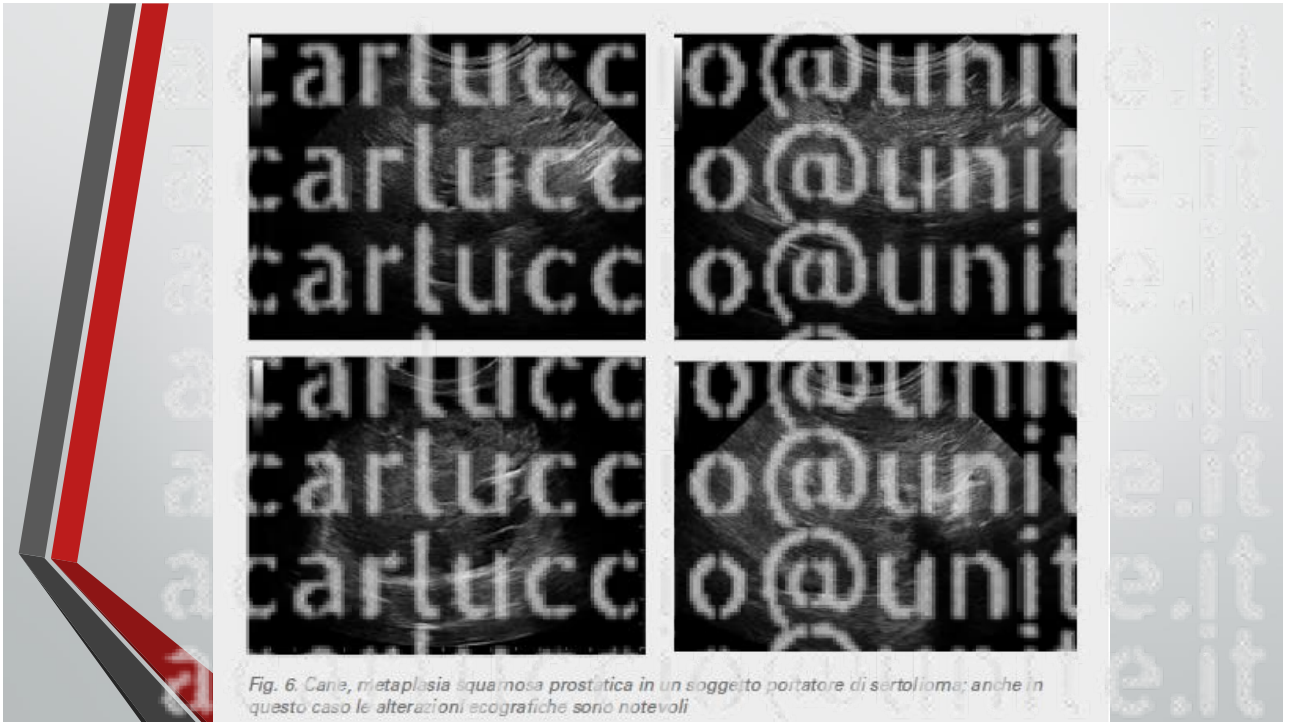


Fig. 4. Cane, metaplasia squamosa prostatica, stesso caso della figura precedente; il parenchima prostatico appare iperecogeno e finemente sgranato; anche in questo caso il quadro ecografico potrebbe essere riferito a semplice iperplasia



## Bibliografia

- Senger, P. L. (2004). *Pathways to pregnancy and parturition* (No. Ed. 2). Current Conceptions, Inc.
- Johnston, S. D., Root Kustritz, M. V., & Olson, P. S. (2001). *Canine and feline theriogenology*. Saunders.
- Fontbonne, A., Levy, X., (2011). *Guida pratica di riproduzione clinica del cane e del gatto* (Traduzione a cura di Polisca, A.) Point Veterinaire Italie, Srl
- Rossi, F., Spattini, G.,(2013). *Manuale di ecografia Veterinaria*. EDRA
- England, G. (2012). *Dog breeding, whelping and puppy care*. John Wiley & Sons.

## Bibliografia

- Christensen, B. W. (2018). Canine prostate disease. *Veterinary Clinics: Small Animal Practice*, 48(4), 701-719.
- Alonge, S., Melandri, M., Aiudi, G., & Lacalandra, G. M. (2018). Advances in prostatic diagnostics in dogs: The role of canine prostatic specific esterase in the early diagnosis of prostatic disorders. *Topics in companion animal medicine*, 33(4), 105-108.
- Melandri, M., & Alonge, S. (2021). Highlights on the Canine Prostatic Specific Esterase (CPSE): A diagnostic and screening tool in veterinary andrology. *Veterinary Medicine and Science*, 7(1), 35-40.
- Fioretti, M. (2012). La metaplasia squamosa della prostata. *Aivpa Journal*, 1(2), 24-28.
- Ferrari, L., & Bigliardi, E. (2010). Sindrome di femminilizzazione nel cane maschio. *Bollettino Aivpa*, 2010(1), 13-18.
- Zambelli, D., & Bralia, S. (2000). Omentalizzazione: tecnica modificata per il recupero delle performance riproduttive nel cane affetto da ascesso prostatico. *Veterinaria*, 14(1), 31-36.

# Grazie per l'attenzione

rbucci@unite.it